

ANATOMIE GÉNÉRALE

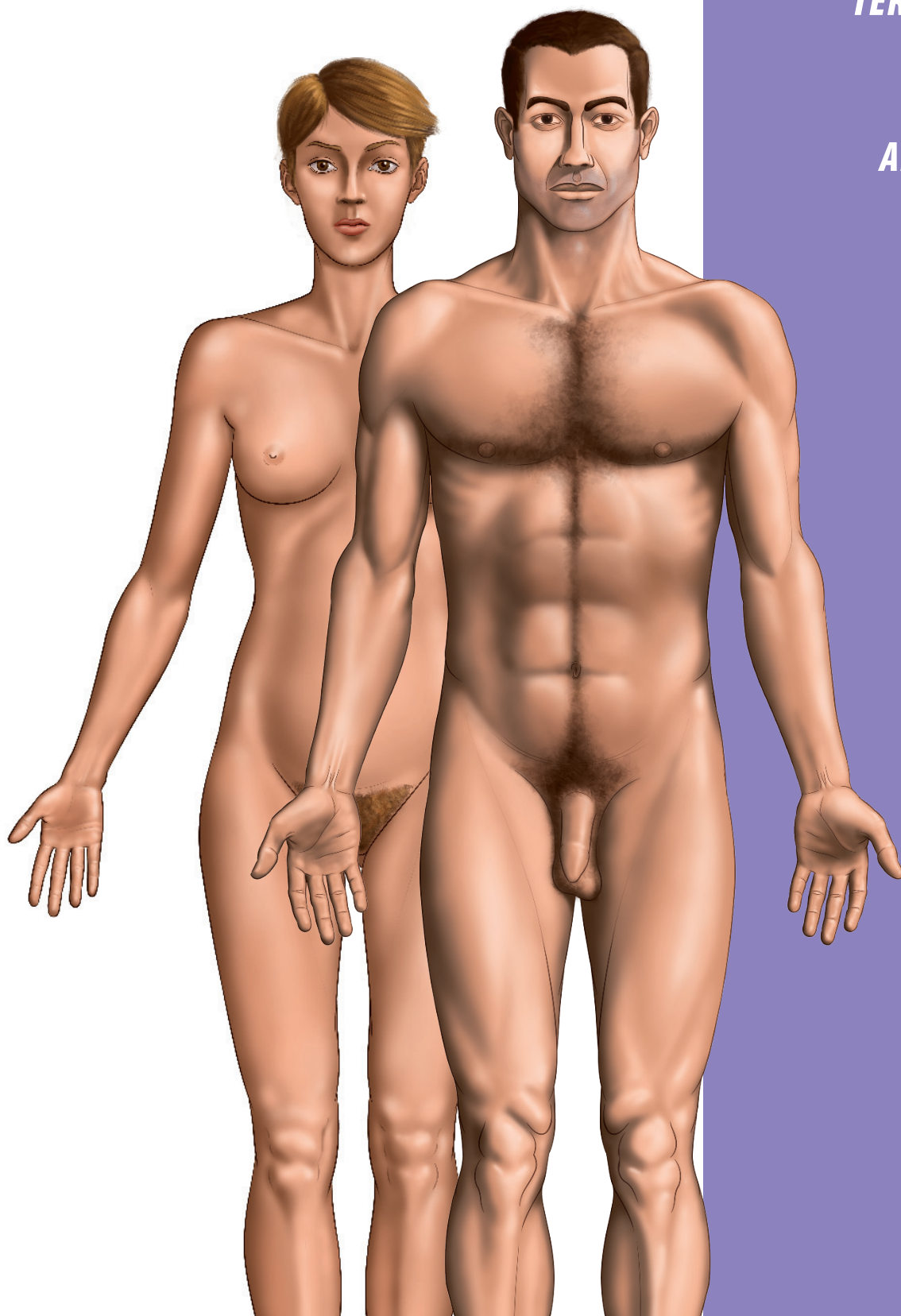
CHAPITRE 1

ANATOMIE GÉNÉRALE

GÉNÉRALITÉS

TERMINOLOGIE

**GLOSSAIRE
ANATOMIQUE**



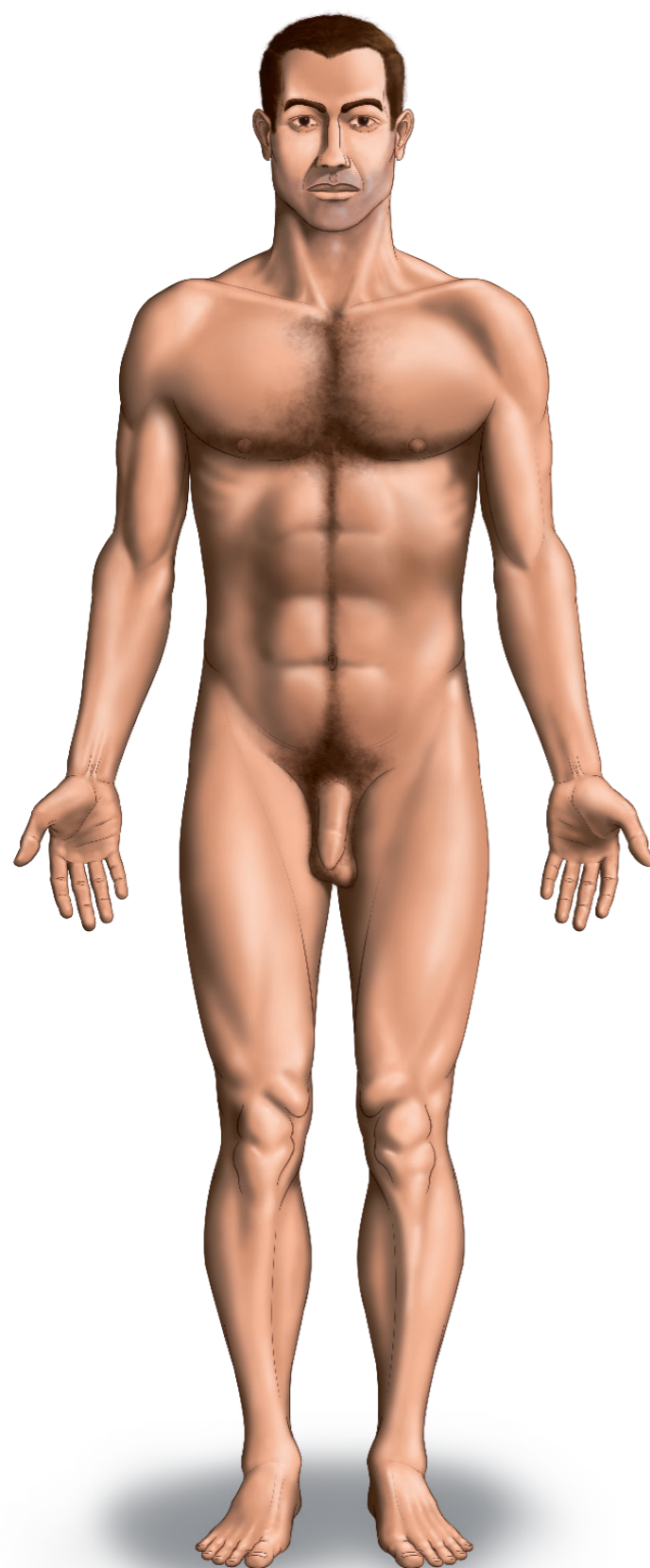


figure 1a-1 : homme en position anatomique de référence

GÉNÉRALITÉS

Définition

L'anatomie est l'étude macroscopique (visible à l'œil nu) des structures du corps humain alors que l'histologie est l'étude microscopique (visible au microscope) des structures du corps humain. On parle également d'anatomie macroscopique et microscopique.

L'anatomie est la base indispensable de la pratique médicale et chirurgicale.

On distingue différents types d'anatomie.

- ▶ **L'anatomie générale** qui définit les parties élémentaires du corps humain : tissu, organes, systèmes et appareils.
- ▶ **L'anatomie descriptive** qui étudie la morphologie des différentes structures du corps humain.
- ▶ **L'anatomie topographique** qui analyse la disposition réciproque et les rapports des organes au sein des régions.
- ▶ **L'anatomie fonctionnelle** qui étudie la relation entre la morphologie et la fonction dévolue à un organe ou un appareil.
- ▶ **L'anatomie du développement** qui étudie l'évolution des organes de la période embryonnaire et foetale jusqu'à l'âge adulte.
- ▶ **L'anatomie comparée** qui étudie l'évolution et les modifications des organes en fonction des espèces animales.

Anatomie générale

Les tissus correspondent à un ensemble de cellules (plus petit composant vivant de l'organisme, étudié en histologie) ayant la même différenciation fonctionnelle. On distingue différents types de tissus : épithéliaux, conjonctifs et de soutien, musculaires, nerveux, muqueuses...

Un organe est une structure anatomique composée d'un ensemble de tissus différents avec une architecture spécifique concourant à une ou plusieurs fonctions déterminées.

Un système est le regroupement des organes ayant la même structure.

Un appareil est un groupement de systèmes concourant à une même fonction.

On distingue neuf grands appareils.

- ▶ **L'appareil locomoteur** : dévolu au mouvement, il regroupe les systèmes osseux, musculaires et articulaires.
- ▶ **L'appareil cardio-circulatoire** : dévolu à la circulation du sang et de la lymphe, il regroupe le système cardiaque et circulatoire (ou vasculaire).
- ▶ **L'appareil respiratoire** : dévolu aux échanges gazeux entre le sang circulant et l'air ambiant, il regroupe les voies aériennes, les poumons et les muscles respiratoires.
- ▶ **L'appareil digestif** : dévolu à la digestion, il regroupe le tube digestif et les glandes annexes.
- ▶ **L'appareil endocrinien** : dévolu à la régulation et la coordination des activités métaboliques de l'organisme, il regroupe les glandes endocrines et les cellules endocrines éparses.
- ▶ **L'appareil urinaire** : dévolu à l'excrétion urinaire, il regroupe les reins et les voies excrétrices urinaires.
- ▶ **L'appareil génital** : dévolu à la reproduction, il regroupe les organes génitaux externes et internes.
- ▶ **L'appareil nerveux** : dévolu à la vie relationnelle, et à l'innervation des autres organes, il regroupe le système nerveux central et périphérique.
- ▶ **L'appareil sensoriel** : dévolu à la vie relationnelle, il regroupe les organes des sens.

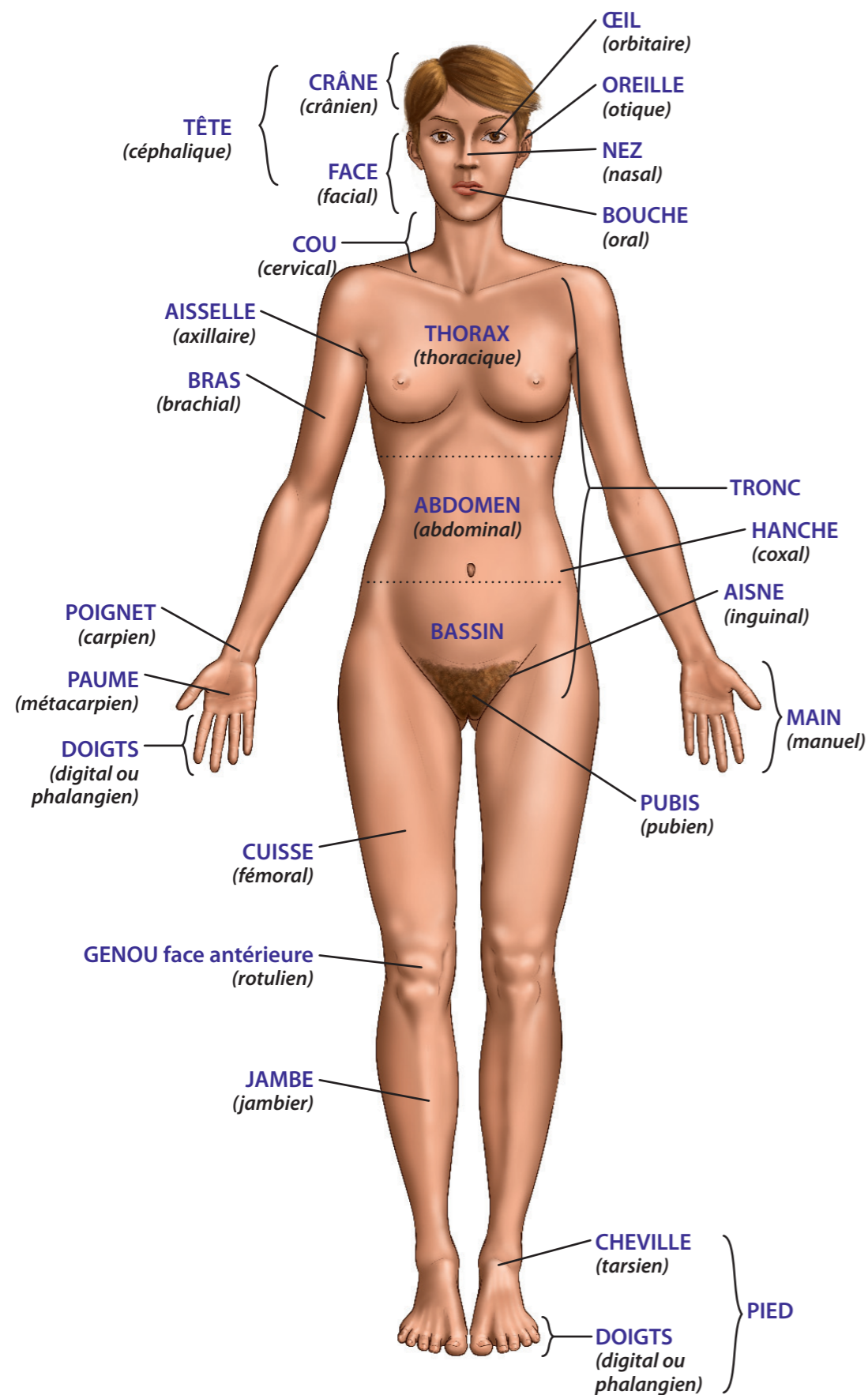


figure 1a-2 : anatomie de surface / vue d'ensemble

Anatomie descriptive

L'anatomie descriptive est une anatomie morphologique décrivant la forme et la structure des organes. On décrit une anatomie morphologique externe (de surface) et interne.

Anatomie topographique

L'anatomie topographique analyse la disposition et les rapports des organes au sein d'une région, leur projection sur le squelette ou la peau (niveaux) ainsi que les différents plans constitutifs de la région de la surface vers la profondeur.

Les grandes régions anatomiques sont :

- ▶ la tête (crâne et face),
- ▶ le cou,
- ▶ le thorax
- ▶ l'abdomen,
- ▶ le bassin,
- ▶ les membres supérieurs et inférieurs.

Anatomie fonctionnelle

L'anatomie fonctionnelle étudie la relation entre la morphologie, la topographie d'un organe et sa fonction, ainsi que le regroupement des organes par fonction (appareils).

Anatomie du développement

L'anatomie du développement étudie l'évolution des organes avant et après la naissance : périodes prénatale et postnatale.

- ▶ **La période prénatale** comprend elle-même 2 phases.
 - **La phase embryonnaire** : jusqu'au 60^e jour, avec une période d'embryogénèse (formation de l'embryon) et d'organogénèse (développement des organes)
 - **La phase fœtale** : du 60^e jour à la naissance, période de croissance et de maturation intra-utérines des organes.
- ▶ **La période postnatale** correspond à la croissance des différents éléments du corps jusqu'à leur stade adulte, puis à leur éventuelle involution.

Anatomie comparée

L'anatomie comparée étudie les transformations et évolutions successives des organes au travers des espèces animales et à travers les différentes époques.

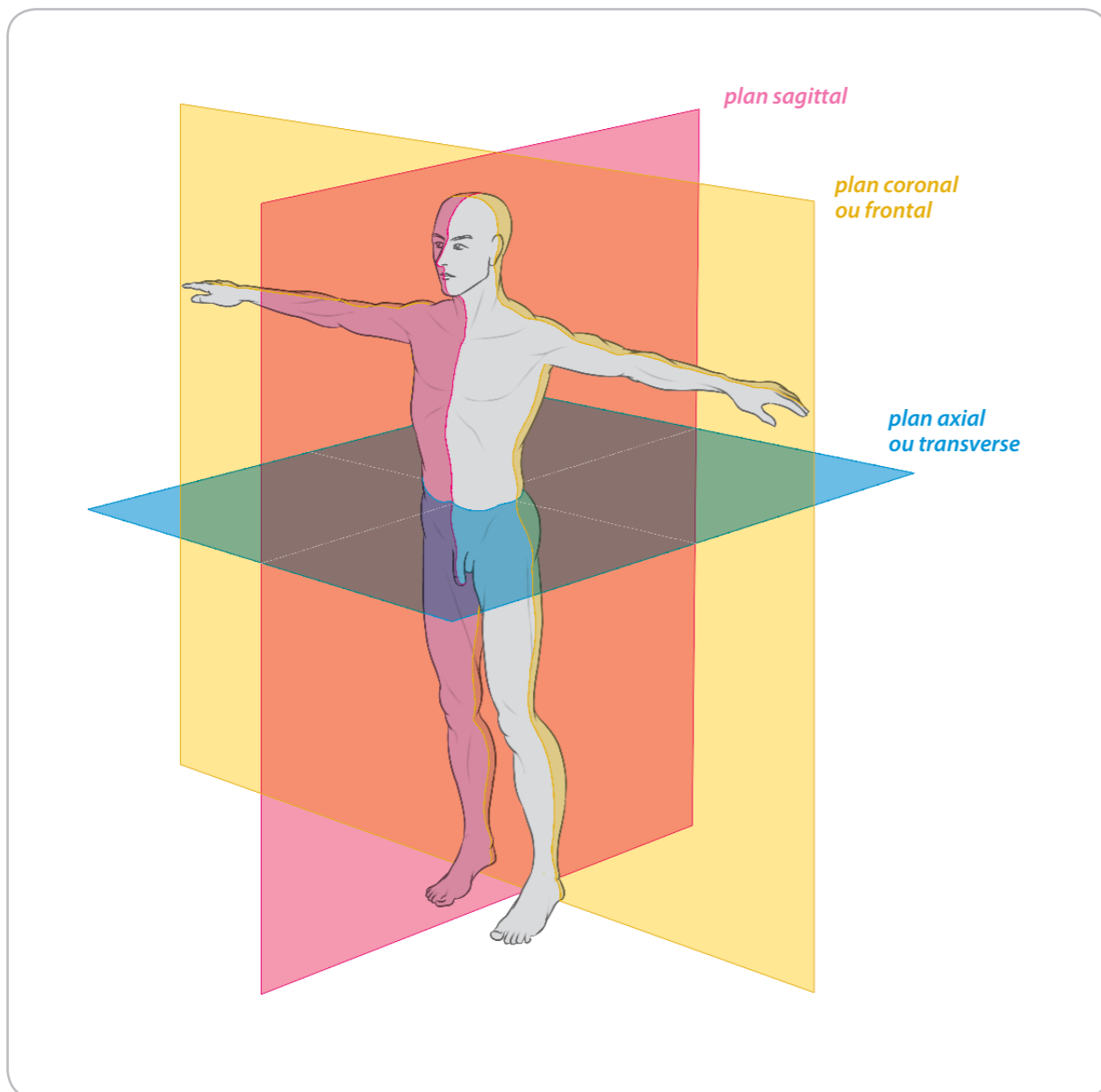


figure 1b-1 : plans anatomiques

TERMINOLOGIE

Nomenclature internationale

Dans un souci d'harmonisation, une seule nomenclature dérivée du Latin est adoptée sur un plan international. **Cette nomenclature internationale est celle retenue dans cet ouvrage.** Un tableau de correspondance avec la nomenclature française ancienne est présent en fin d'ouvrage.

Position anatomique

Par définition, la position anatomique de référence est celle du **corps humain vivant en position debout, les pieds réunis, paumes tournées vers l'avant** (cf. figure 1a-1, homme-complet-ant).

Plans anatomiques

On distingue trois groupes principaux de plans dans la position anatomique :

- ▶ **plan axial** ou **plan transverse** : tout plan perpendiculaire à l'axe vertical du corps ou des membres,
- ▶ **plan sagittal** : tout plan vertical divisant d'avant en arrière le corps en deux parties droite et gauche. Le plan sagittal passant par le centre du corps et le divisant en deux parties égales droite et gauche est appelé plan sagittal médian,
- ▶ **plan coronal** ou **plan frontal** : tout plan vertical parallèle à la face ventrale du corps et le divisant en deux parties : ventrale et dorsale.

La description ou la représentation anatomique d'un élément doit toujours comporter son orientation par rapport aux trois plans de référence : horizontal, médo-sagittal et frontal.

Orientation

En convention anatomique, **les coupes transverses sont représentées en vue supérieure** : la gauche étant à gauche, la droite à droite.

En convention radiologique, **les coupes transverses sont représentées en vue inférieure** : la gauche étant à droite, la droite à gauche.

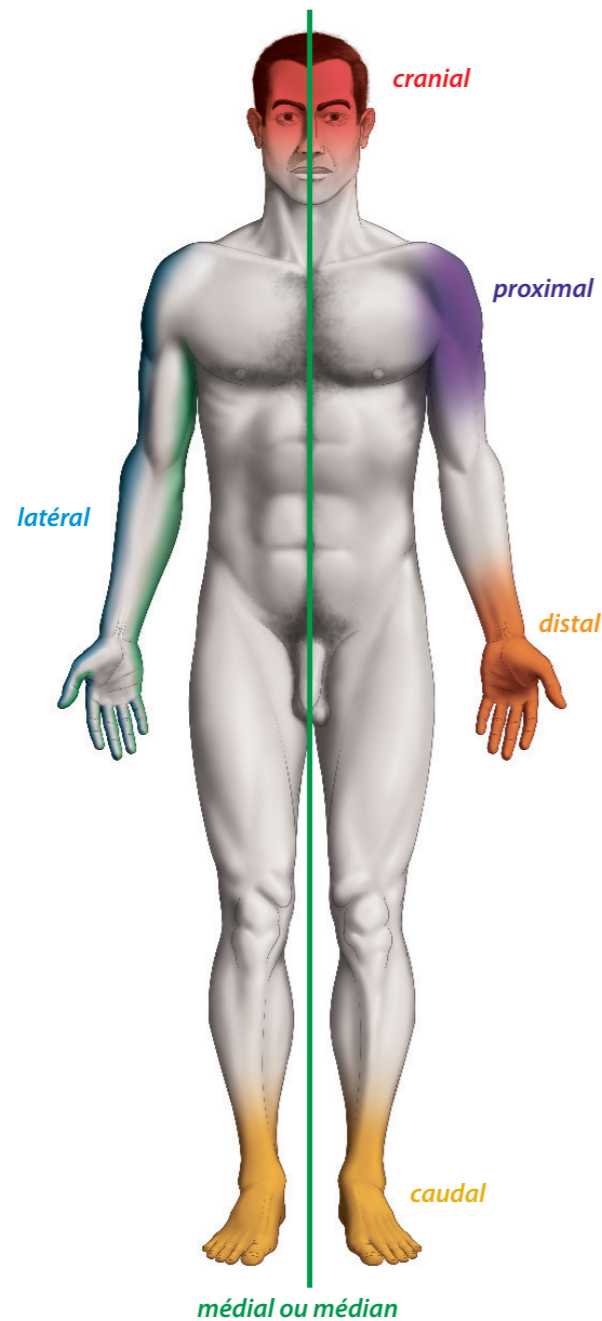


figure 1c-1 : situations / positions

GLOSSAIRE ANATOMIQUE

Termes employés pour décrire...

... La situation d'une structure par rapport au corps dans son ensemble

- ▶ **Position relative à l'avant ou arrière du corps**
 - Ventral = antérieur
 - Dorsal = postérieur
- ▶ **Position relative au plan sagittal**
 - Médial = interne ou en dedans (proche du plan sagittal médian)
 - Latéral = externe ou en dehors du plan sagittal médian
 - Homolatéral = structure située du même côté du corps qu'une autre structure
 - Controlatéral = structure située de l'autre côté du plan sagittal
- ▶ **Position relative à l'axe vertical du corps**
 - Supérieur = vers le haut
 - Inférieur = vers le bas

... La situation d'une structure par rapport à la racine des membres ou, la situation d'une structure par rapport à un élément d'origine (vaisseau, nerf)

- Proximal = proche de l'élément d'origine
- Distal = éloigné de l'élément d'origine

... La situation d'une structure par rapport au tronc

- Crânial = proche de l'extrémité supérieure du tronc
- Caudal = proche de l'extrémité inférieure du tronc

... La situation d'une structure au sein d'une région

- Superficiel
- Profond

... La situation spécifique d'une structure

- ▶ **Avant-bras**
 - Bord radial = bord latéral
 - Bord ulnaire = bord médial
- ▶ **Paume de la main**
 - Face palmaire = face ventrale
- ▶ **Jambe**
 - Bord fibulaire = bord latéral
 - Bord tibial = bord médial
- ▶ **Plante du pied**
 - Face plantaire = face inférieure